

**MODUŁ 3. WYMAGANIA EGZAMINACYJNE Z PRZYKŁADAMI
ZADAŃ – część praktyczna**

2. Przykład zadania do części praktycznej egzaminu dla wybranych umiejętności z kwalifikacji
Z.21 Świadczenie usług medycznych w zakresie diagnostyki obrazowej, elektromedycznej
i radioterapii

Pacjentka zgłosiła się do przychodni ze skierowaniami od lekarza w celu wykonania badania EKG i RTG.

NZOZ MEDPRACY
ul. Pocztowa 4
48-300 Nysa
NIP: 123456789
REGON: 1000954389
tel. 603019128

Nysa, dnia 22.06.2017 r.

SKIEROWANIE NA BADANIE EKG

Pani: *Anna Tomala* PESEL: 91062601243

Rodzaj badania: *EKG w spoczynku*

Wywiad, rozpoznanie: *badanie kontrolne*

ciśnienie krwi 120/80

Anna Struga
Lek .med. Anna Struga
Specjalista medycyny pracy
ul. Graniczna 2
32-651 Nowa Wieś

Niepubliczny Zakład Opieki Zdrowotnej
PROVITA
Poradnia Ortopedyczna
ul. Żurawia 2
48-300 Nysa
NIP: 123456789
REGON: 100099988

Nysa, dnia 19.06.2017 r.

SKIEROWANIE NA BADANIE RADIOLOGICZNE

Pani *Anna Tomala* PESEL 91062601243

Rodzaj badania: *Zdjęcie RTG stopy lewej grzbietowo-podeszwowe i skos grzbietowo-strzałkowy*

Wywiad, rozpoznanie: *Podjęzrenie złamania V kości śródstopia lewego*

Badanie pierwsze
następne

dr n. med. Jan Kowalski
specjalista chirurg ortopeda
ul. Azaliowa 3
48-300 Nysa
tel. 123 121 123 30004000

W pracowni EKG technik elektroradiolog wykonał standardowe badanie elektrokardiograficzne w spoczynku w trybie ręcznym i 3-kanalowej rejestracji odprowadzeń, zgodnie ze skierowaniem od lekarza kierującego na badanie. Elektrody przypiął w standardowych miejscach przyłożenia.

Zapisz w Karcie odprowadzeń EKG kolor wskazanych elektrod i miejsce ich przyłożenia. Na podstawie zamieszczonych fragmentów elektrokardiogramu sporządź Arkusz analizy elektrokardiogramu i uzupełnij Kartę opisu badania EKG.

W pracowni RTG przygotuj pacjentkę do badania radiologicznego i wykonaj na stanowisku wymagane czynności związane z przeprowadzeniem badania radiologicznego stopy lewej w projekcji grzbietowo-podeszwowej i w skosie grzbietowo-strzałkowym do momentu wyzwolenia ekspozycji promieniowania, zgodnie ze skierowaniem od lekarza kierującego na badanie.

Kobieta jest średniej budowy ciała. Z przeprowadzonego wywiadu wynika, że można ułożyć pacjentkę w standardowych, wymaganych do badania pozycjach. Gotowość do przeprowadzenia badania zgłoś przewodniczącemu ZN przez podniesienie ręki i w ten sam sposób zasygnalizuj zakończenie wykonania badania. Przystępując do przeprowadzenia badania weź ze sobą identyfikator z numerem stanowiska i arkusz egzaminacyjny.

Położ identyfikator na stanowisku. Przyjmij, że pacjentka jest po weryfikacji danych osobowych i czeka na badanie w gabinecie rentgenowskim. Komunikuj się z pacjentką tak, aby egzaminator słyszał rozmowę. Rób to w taki sposób, aby nie przeszkadzać innym. Nie oczekuj od pacjentki odpowiedzi. Postępuj zgodnie z procedurami obowiązującymi przy wykonywaniu zleconego badania. Wszystkie działania związane z przeprowadzeniem badania radiologicznego do momentu wyzwolenia ekspozycji promieniowania wykonuj w obecności egzaminatora, w czasie nie dłuższym niż 15 minut. Po zakończeniu badania uporządkuj stanowisko.

Uwaga! Po przekroczeniu wyznaczonego czasu egzaminator skieruje do zdającego komunikat „czas minął” oznaczający zakończenie procesu oceny.

Podpisz zamieszczony w arkuszu egzaminacyjnym Radiogram 1. Zapisz pod radiogramem nazwy wskazanych struktur anatomicznych. Wpisz badanie do książki ewidencji badań radiologicznych.

W czasie wykonywania badania przestrzegaj zasad bezpieczeństwa i higieny pracy obowiązujących w pracowni radiologicznej.

Dane do wykonania zadania i wszystkie formularze do wypełnienia znajdziesz w arkuszu egzaminacyjnym. Jako datę badań EKG i RTG przyjmij dzień egzaminu.

Czas przeznaczony na wykonanie zadania wynosi 120 minut.

Ocenię podlegać będzie 5 rezultatów:

- Karta odprowadzeń EKG;
- Arkusz analizy elektrokardiogramu;
- Karta opisu badania EKG;
- Radiogram 1;
- Książka ewidencji badań radiologicznych

oraz przebieg:

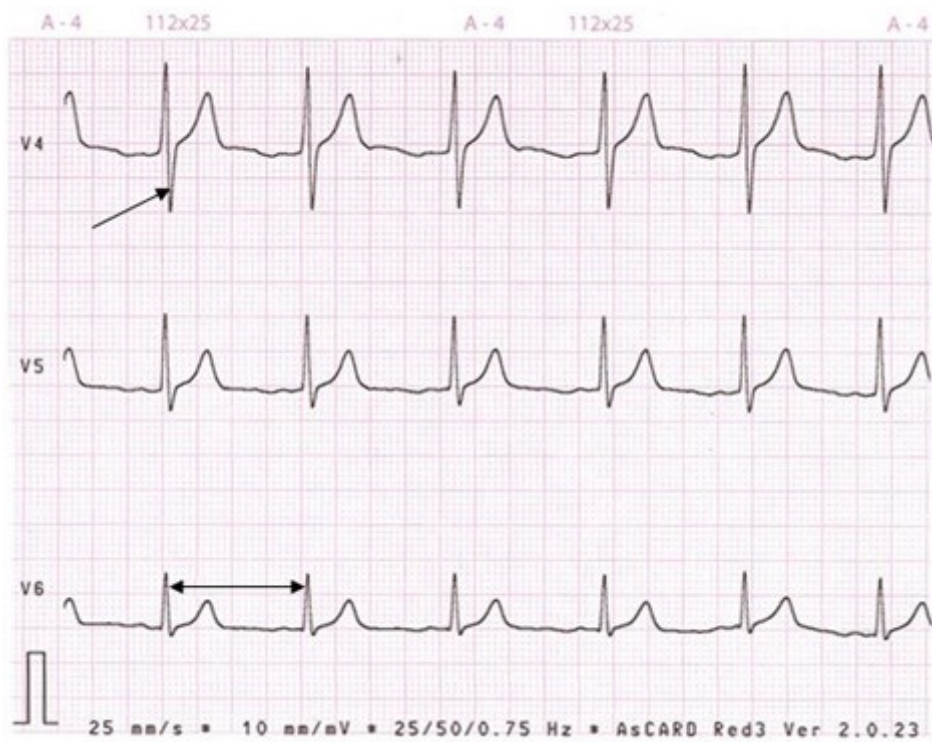
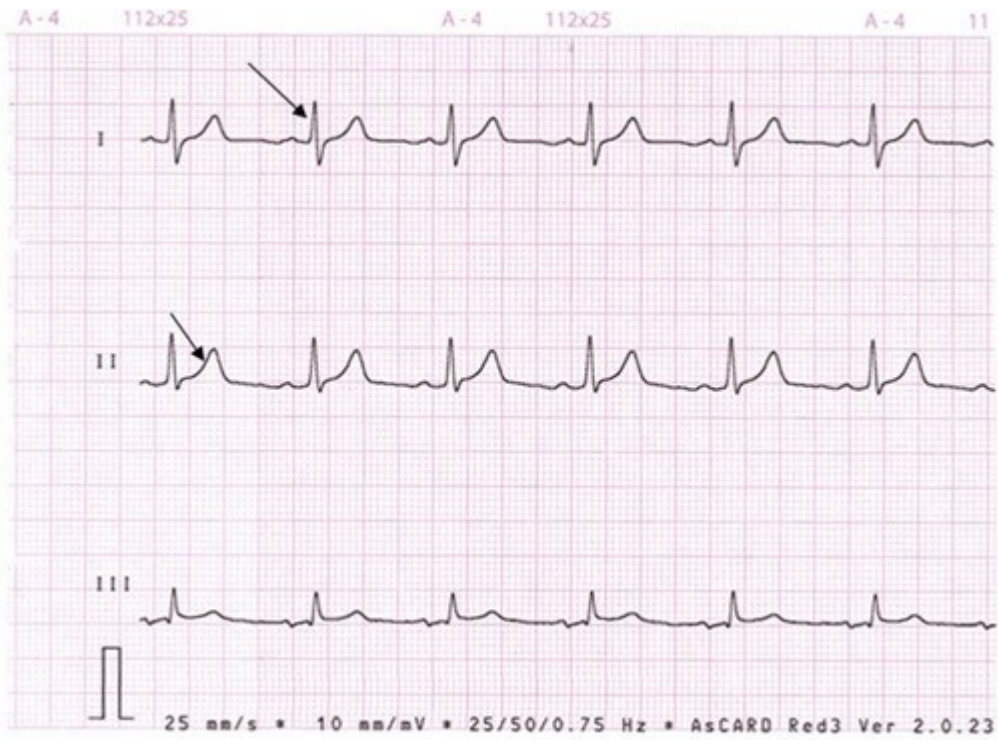
- przygotowania pacjentki do badania radiologicznego stopy lewej;
- przeprowadzenia badania radiologicznego stopy lewej w projekcji grzbietowo-podeszwowej do momentu wyzwolenia ekspozycji promieniowania;
- przeprowadzenia badania radiologicznego stopy lewej w skosie grzbietowo-strzałkowym do momentu wyzwolenia ekspozycji promieniowania i uporządkowanie stanowiska po zakończonym badaniu.

BADANIE EKG

KARTA ODPROWADZEŃ EKG			
I.p	Elektroda	Kolor elektrody	Miejsce przyłożenia elektrody
1	L		
2	F		
3	V3		
4	V4		

ARKUSZ ANALIZY ELEKTROKARDIOGRAMU			
I.p	Odprowadzenie	Nazwa wskazanego załamka/odstępu	amplituda wskazanego załamka [mV]/ czas trwania wskazanego odstępu [s]
1	I		
2	II		
3	V4		
4	V6		
5	Częstość skurczów serca na minutę (częstość rytmu serca) – na podstawie odprowadzenia II wynosi:		
Dane do obliczeń			
Wzorzec czułości aparatu – cecha 1 cm = 1 mV 1 mm = 0,1 mV			
Przy prędkości przesuwu papieru 25 mm/s: 1 mm = 0,04 s 5 mm = 0,2 s			
Do obliczania częstości skurczów serca na minutę (częstość rytmu serca na minutę) można skorzystać ze wzorów:			
Dla prędkości przesuwu papieru 25 mm/s 1500 : x, gdzie x = długość odstępu RR w mm			
Dla prędkości przesuwu papieru 50 mm/s 3000 : x, gdzie x = długość odstępu RR w mm			
lub 60 (s) podzielić przez czas pomiędzy dwoma kolejno sąsiadującymi załawkami R			

FRAGMENTY ELEKTROKARDIOGRAMU



1 mała kratka ma wymiar 1 mm × 1 mm

Data badania

KARTA OPISU BADANIA EKG

Nazwisko, imię, PESEL

Badanie wykonane aparatem

Wzorzec czułości aparatu (cecha) 1mV = mm

Prędkość przesuwu taśmy { | | }= mm/s

Badanie wykonane w warunkach: w spoczynku/po wysiłku; po ergotaminie, po atropinie
(*niepotrzebne skreślić)

Ciśnienie tętnicze/..... mmHg

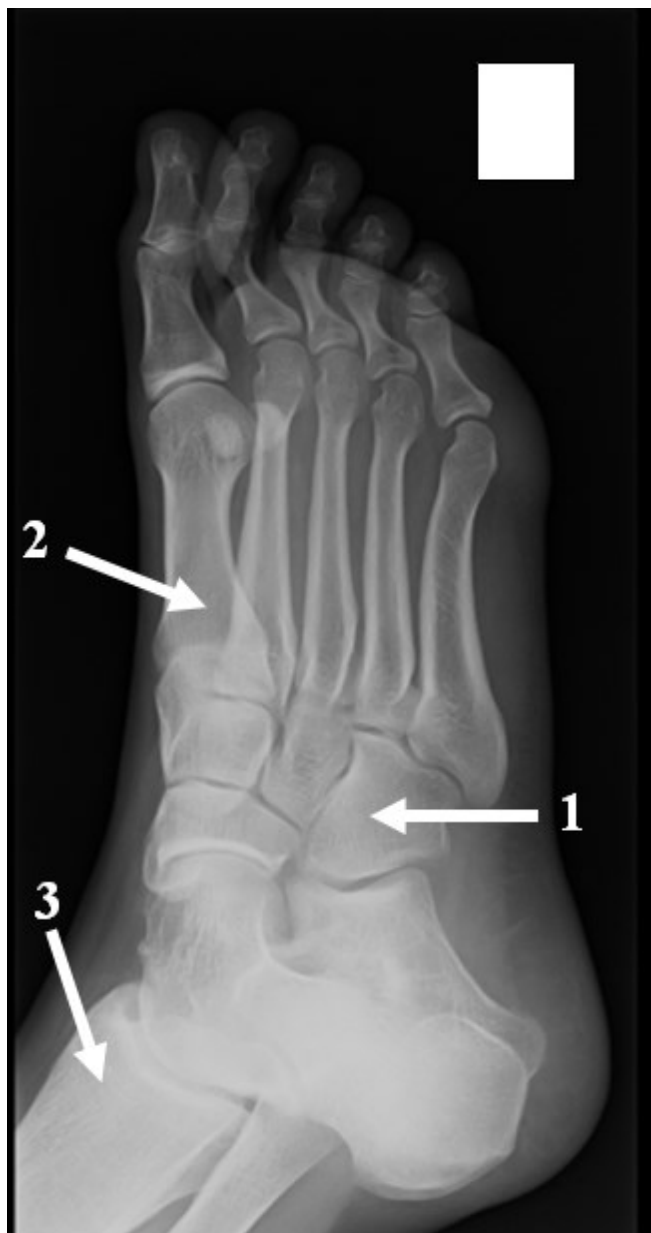BADANIE RTG

Tabela ekspozycji aparatu rentgenowskiego

Obiekt	Projekcja	Średnia grubość	kV	mAs
Czaszka	PA	19cm	55	50
Czaszka	L	16cm	50	40
Klatka piersiowa	PA	22cm	125	4
Klatka piersiowa	L	44 cm	125	34
Kręgosłup C	AP	12cm	55	40
Kręgosłup C	L	12cm	55	40
Kręgosłup Th	AP	22cm	60	50
Kręgosłup L-S	AP	20cm	65	63
Kręgosłup L-S	bok	30cm	75	125
Jama brzuszna	AP	20cm	60	63
Staw biodrowy	AP	15cm	60	50
Staw kolanowy*	AP i L	11cm	49	9
Staw skokowy*	AP i L	9cm	48	8
Stopa*	AP i skos	6cm	50	4
Staw ramienny*	AP	10cm	55	40
Staw łokciowy*	AP i L	8cm	42	6,3
Nadgarstek*	PA i L	4cm	40	4
Ręka*	PA i skos	2,5cm	40	3,2

* wykonując zdjęcia w opatrunku gipsowym należy zwiększyć wartość napięcia o 5 kV

Radiogram 1.



Nazwy wskazanych struktur anatomicznych

1.

2.

3.

Książka ewidencji badań radiologicznych (fragment)

Data badania	Nazwisko, imię PESEL pacjenta	Rodzaj badania	Formaty kaset						Liczba ekspozycji	Warunki ekspozycji
			13 x 18 cm	18 x 24 cm	20 x 40 cm	24 x 30 cm	30 x 40 cm	35,6 x 35,6 cm		

Kryteria oceniania będą uwzględniać:

- poprawność zapisu koloru wybranych elektrod i miejsca ich przyłożenia w Karcie odprowadzeń EKG;
- poprawność sporządzenia analizy elektrokardiogramu z przeprowadzonego badania;
- zgodność zapisów w Karcie opisu badania EKG z treścią skierowania i przebiegiem badania;
- poprawność podpisania radiogramu i zgodność zapisu nazw struktur anatomicznych wskazanych na radiogramie stopy lewej z obowiązującą nomenklaturą anatomiczną;
- zgodność zapisów w Książce ewidencji badań radiologicznych z treścią skierowania i przebiegiem badania;
- zgodność przebiegu przygotowania pacjentki do badania radiologicznego stopy lewej z procedurami i standardami obowiązującymi w radiologii;
- zgodność przebiegu przeprowadzenia badania radiologicznego stopy lewej w projekcji grzbietowo-podeszwowej do momentu wyzwolenia ekspozycji promieniowania z procedurami i standardami obowiązującymi w radiologii;
- zgodność przebiegu przeprowadzenia badania radiologicznego stopy lewej w skosie grzbietowo-strzałkowym do momentu wyzwolenia ekspozycji promieniowania z procedurami i standardami obowiązującymi w radiologii.

Umiejętności sprawdzane zadaniem praktycznym:

1. Wykonywanie badań i zabiegów z zakresu rentgenodiagnostyki

- 1) rozróżnia struktury anatomiczne poszczególnych narządów i układów organizmu człowieka na obrazach radiologicznych;
- 5) stosuje środki ochrony radiologicznej pacjenta i personelu w rentgenodiagnostyce;
- 7) obsługuje sprzęt i aparaturę diagnostyczną wykorzystywane w rentgenodiagnostyce;
- 9) przygotowuje i organizuje stanowisko pracy w gabinecie rentgenowskim;
- 10) dobiera projekcje, parametry ekspozycji i wykonuje badanie rentgenowskie zgodnie z procedurami i standardami;
- 14) sporządza dokumentację medyczną po wykonanym badaniu rentgenowskim.

5. Wykonywanie badań elektromedycznych

- 5) obsługuje sprzęt i aparaturę diagnostyczną wykorzystywane w diagnostyce elektromedycznej;
- 8) wykonuje badania w zakresie diagnostyki elektromedycznej zgodnie ze zleceniem lekarskim: elektrokardiograficzne; elektroencefalograficzne, elektromiograficzna, spirometryczne, audiometryczne i ultrasonograficzne;
- 9) ocenia wartość techniczną i diagnostyczną badań oraz rozpoznaje i eliminuje artefakty występujące podczas badań elektromedycznych;
- 10) sporządza dokumentację medyczną wykonanych badań elektromedycznych.

Inne zadania praktyczne z zakresu kwalifikacji Z.21 Świadczenie usług medycznych w zakresie diagnostyki obrazowej, elektromedycznej i radioterapii mogą dotyczyć:

- wykonywania badań i zabiegów z zakresu rentgenodiagnostyki zgodnie ze skierowaniem lekarskim dla różnych rozpoznań, na przykład: uraz kręgosłupa, uraz czaszki, choroba reumatoidalna stawów kończyn, choroby narządów jamy brzusznej;
- wykonywania badań elektrokardiograficznych zgodnie ze skierowaniem lekarskim i interpretacją składowych elektrokardiogramu oraz rozpoznawanie cech elektrokardiograficznych stanów chorobowych zagrażających życiu pacjenta, na przykład: zawał mięśnia sercowego, migotanie komór, migotanie przedsionków.